

**Национальная ассоциация фтизиатров
Российской Федерации**

**НАЦИОНАЛЬНЫЕ КЛИНИЧЕСКИЕ РЕКОМЕНДАЦИИ
ПО ДИАГНОСТИКЕ И ЛЕЧЕНИЮ ТУБЕРКУЛЕЗА
КОСТЕЙ И СУСТАВОВ И КОСТНЫХ ОСЛОЖНЕНИЙ
БЦЖ-ВАКЦИНАЦИИ У ДЕТЕЙ**

(Коды по МКБ А18.0, Y58.0)

**Санкт-Петербург
2013 г.**

Клинические рекомендации (далее – рекомендации) представляют основные методы диагностики и лечения костно-суставного туберкулеза у детей и костных осложнений противотуберкулезной вакцинации.

Основу рекомендаций составляют *данные электронных баз данных* (PubMed, Scopus, E-library, EMBASE и MEDLINE), а также монографий, журнальных статей и публикаций, не внесенных в электронные базы данных; нормативных документов МЗ России. Глубина основного информационного поиска - 10 лет, выборочного – до 30 лет.

Рекомендации подготовлены специалистами Федерального государственного бюджетного учреждения “Санкт-Петербургский научно-исследовательский институт фтизиопульмонологии Министерства Здравоохранения Российской Федерации” и Федерального государственного бюджетного учреждения “Детский санаторий для больных внелегочными формами туберкулеза “Кирицы” в составе...:

Кириллова Е.С., кандидат медицинских наук

Коваленко К.Н., доктор медицинских наук

Майоров А.Н., доктор медицинских наук

Макагонова М.Е.

Маламашин Д.Б., кандидат медицинских наук

Мушкин А.Ю. доктор медицинских наук, профессор, руководитель группы

Першин А.А., кандидат медицинских наук

Харламов М.Н., кандидат медицинских наук

Шульгина М.В., доктор биологических наук

Методы, использованные для оценки качества и силы доказательств: консенсус экспертов и рейтинговая система и схема оценки силы рекомендаций (Таблица 1 и 2).

Таблица 1

Рейтинговая система для оценки силы рекомендаций

Уровни доказательств	Описание
1++	Мета-анализы высокого качества, систематические обзоры рандомизированных контролируемых исследований (РКИ), или РКИ с очень низким риском систематических ошибок
1+	Качественно проведенные мета-анализы, систематические, или РКИ с низким риском систематических ошибок
1-	Мета-анализы, систематические или РКИ с высоким риском систематических ошибок
2++	Высококачественные систематические обзоры исследований случай-контроль или когортных исследований. Высококачественные обзоры исследований случай-контроль или когортных исследований с очень низким риском эффектов смешивания или систематических ошибок и средней вероятностью причинной взаимосвязи
2+	Хорошо проведенные исследования случай-контроль или когортные исследования со средним риском систематических ошибок
2-	Исследования случай-контроль или когортные исследования с высоким риском эффектов смешивания или систематических ошибок
3	Не аналитические исследования (описания случаев, серий случаев)
4	Мнение экспертов

Таблица 2

Схема оценки силы рекомендаций

Сила	Описание
A	По крайней мере, один мета-анализ, систематический обзор, или РКИ, оцененные как 1++, напрямую применимые к целевой популяции и демонстрирующие устойчивость результатов или группа доказательств, включающая результаты исследований, оцененные, как 1+ напрямую применимые к целевой популяции и демонстрирующие устойчивость результатов или группа доказательств
B	Группа доказательств, включающая результаты исследований, оцененные как 2++ напрямую применимые к целевой популяции и демонстрирующие устойчивость результатов или группа доказательств или экстраполированные доказательства из исследований, оцененных как 1++ или 1+
C	Группа доказательств, включающая результаты исследований, оцененные как 2+ напрямую применимые к целевой популяции и демонстрирующие устойчивость результатов или экстраполированные доказательства из исследований, оцененных как 2++
D	Доказательства уровня 3 или 4, экстраполированные доказательства из исследований, оцененных как 2+

Методы, использованные для анализа доказательств: рекомендации построены на систематическом обзоре электронных баз данных, а также доступных публикаций, посвященных диагностике и лечению туберкулеза костей и суставов у детей. В качестве ключевых слов использовались комбинации слов: «туберкулез костей и суставов у детей», «внелегочный туберкулез у детей», «диагностика», «лечение».

Для минимизации потенциальных ошибок публикации оценивалась как минимум двумя членами рабочей группы.

Метод, использованный для формулирования рекомендаций: консенсус экспертов.

Индикаторы доброкачественной практики (Good Practice Points GPPs). Рекомендуемая доброкачественная практика базируется на клиническом опыте членов рабочей группы по разработке рекомендаций.

Экономический анализ. Анализ стоимости не приводился и публикации по фармакоэкономике не анализировались.

Метод валидации рекомендаций.

- Внешняя экспертная оценка
- Внутренняя экспертная оценка

Основные рекомендации. Сила рекомендаций (A-D), уровни доказательств (1++, 1+, 1-, 2++,2+, 2-, 3,4) и индикаторы доброкачественной практики – good practice points (GPPs) приводится при изложении текста рекомендаций.

СОКРАЩЕНИЯ

ФГБУ “СПбНИИФ”
Минздрава РФ

Федеральное государственное бюджетное учреждение
“Санкт-Петербургский научно-исследовательский
институт фтизиопульмонологии Министерства
Здравоохранения Российской Федерации”

ХГБ
BCG
INF γ IL12

Хроническая гранулематозная болезнь
Bacilli Calmett - Guerin
интерферон гамма интерлейкин 12

Содержание

	Стр.
Определение понятия, эпидемиология	4
Классификационные коды МКБ и клиническая классификация	5
Диагностика туберкулеза костей и суставов у детей	9
Лечение туберкулеза костей и суставов у детей	17
Прогноз	19
Ограничения к применению клинических рекомендаций	19
Литература	20

ОПРЕДЕЛЕНИЕ ПОНЯТИЯ

Туберкулез костей и суставов (син. костно-суставной туберкулез) – Tuberculosis complex и вызывает морфологически идентичный патологический процесс со сходными клиническими проявлениями, вопросы диагностики и лечения костных осложнений БЦЖ-вакцинации и туберкулеза костей и суставов объединены в единые клинические рекомендации.

ЭПИДЕМИОЛОГИЯ

Ежегодно в Российской Федерации выявляется от 120 до 150 детей, впервые заболевших туберкулезом костей и суставов, включая костные осложнения противотуберкулезной вакцинации (Аналитический отчет Туберкулез в Российской Федерации) [9]. Особенностью таких поражений является низкий уровень этиологической доказательности диагноза только микробиологическими методами (низкая чувствительность при 100% специфичности: культуральными методами *M.tuberculosis complex* выявляется не более, чем в 35% морфологически подтвержденных случаев [3, сплошная когорта, сила рекомендации C]). Уровень подтверждения повышается при использовании молекулярно-генетических методов.

Около 25% костных поражений у детей являются одной из локализаций генерализованного туберкулеза, 75% протекает в виде изолированных поражений скелета. Среди костных осложнений противотуберкулезной вакцинации более 90% составляют локальные очаговые формы (оститы); их частота колеблется от 6 до 8 случаев на 100 тыс. вакцинированных новорожденных (соответствует мировой статистике). Среди невакцинальных костных поражений 80% составляют распространенные поражения позвоночника и крупных суставов на фоне генерализованного туберкулеза; более, чем в половине случаев выделенные из костных очагов *M.tuberculosis* имеют множественную лекарственную устойчивость [3, сплошная когорта, сила рекомендации C]).

КЛАССИФИКАЦИОННЫЕ КОДЫ МКБ-10 И КЛИНИЧЕСКАЯ КЛАССИФИКАЦИЯ

A18.0 – туберкулез костей и суставов; **Y58.0** – осложнения противотуберкулезной вакцинации. При уточнении локализации используют дополнительное кодирование: туберкулезный артрит (M01.1*), мастоидит (H75.0*), некроз кости (M90.0*), остеоит (M90.0*), остеомиелит (M90.0*), синовит (M68.0*), спондилит (M49.0*), теносиновит (M68.0*). Осложнения и последствия заболевания классифицируют в других разделах по ведущему клиническому синдрому – ортопедическому (деформации, контрактуры), неврологическому (полные и неполные плегии), дегенеративно-дистрофическому и т.д.

Клиническая классификация туберкулеза внелегочных локализаций СПбНИИФ (2003), используемая в РФ, включает классификацию туберкулеза костей и суставов, применительно к которой уточняют следующие критерии:

- **распространенность:** *локальные* поражения - один туберкулезный очаг в кости или суставе (для позвоночника – в одном позвоночно-двигательном сегменте, ПДС); *распространенные* - несколько очагов (зон) туберкулезного воспаления в одном органе имеется (для позвоночника – поражение двух и более *смежных* ПДС); *множественные* – поражение нескольких костей и/или суставов (для позвоночника – двух и более *не смежных* ПДС); *сочетанные* (генерализованные, полиорганные) - поражение двух и более систем органов.
- **активность** процесса оценивают по совокупности клинических, лучевых, лабораторных и морфологических данных; выделяют *активный*, *неактивный* (*син.* затихший, стабилизированный) процесс или его *последствия*;
 - основные характеристики **активного** процесса. По типу течения выделяют а) *прогрессирующий*; б) *затихающий* и в) *хронический*

(рецидивирующий или торпидный) активный туберкулез костей и суставов. Стадии *прогрессирующего* костно-суставного туберкулеза приведены в таблице 3. Необходимо отметить, что костно-суставной туберкулез практически никогда не диагностируется на стадии первичного очага, обычно протекающего без клинических проявлений.

- **Неактивный** туберкулез устанавливают при сохранении **остаточных специфических изменений** (ограниченных мелких обызвествленных костных очагов или абсцессов в мягких тканях) и отсутствии клинико-лабораторной активности. Термин “*остаточные изменения*” применяют у клинически излеченных пациентов, полностью закончивших основной курс специфической противотуберкулезной терапии. Выявление соответствующих изменений у пациентов, не получавших специфического лечения, рассматривают как хронический неактивный процесс.

Отсутствие клинических, лучевых и лабораторных признаков активного туберкулезного процесса *после основного курса комплексного лечения при отсутствии остаточных изменений и последствий* расценивают как **излечение** заболевания.

Рабочая схема *Клинической классификации туберкулеза костей и суставов* приведена в таблице 1 .

Таблица 3

Клиническая классификация туберкулеза костей и суставов

Клинические формы заболевания	Стадии активного прогрессирующего заболевания	Осложнения активного процесса			Остаточные изменения (специфические)	Последствия
		Воспалительные (специфические)	Ортопедические	Общие хирургические, неврологические и нейротрофические		
ТУБЕРКУЛЕЗНЫЙ ОСТИТ (остеомиелит)	I – первичный ограниченный неосложненный очаг (остит) в пределах кости или ее сегмента (эпифиза, метафиза и т.д.); II - прогрессирующий неосложненный остит в пределах кости; III - прогрессирующий осложненный остит с абсцессами, свищами, реактивным (неспецифическим!) артритом; IV – прогрессирующий остит с тотальным разрушением сегмента кости	Абсцессы, свищи	Деформации костей и конечностей Реактивный артрит Контрактура Патологические переломы и др. Изменения длины сегмента конечности	Болевой синдром	Обызвествленные абсцессы мягких тканей Ограниченные обызвествленные костные очаги.	Деформации костей Изменение длины (укорочение, удлинение) сегмента конечности.
ТУБЕРКУЛЕЗНЫЙ АРТРИТ: а) остеоартрит;	I – околосуставной остит; II – прогрессирующий остеоартрит с ограниченным поражением одной кости; ограниченный синовит; III - прогрессирующий остеоартрит с распространенным поражением костей, образующих сустав; распространенный синовит; IV – тотальное разрушение сустава	Абсцессы, свищи	Деформации конечностей и суставов (варусная, вальгусная и т.д.), Нестабильность сустава - вывих, подвывих. Тугоподвижность сустава	Болевой синдром	Обызвествленные абсцессы мягких тканей и ограниченные костные очаги.	Посттуберкулезный артроз; Контрактура Подвывих и вывих сустава Нестабильность сустава Анкилоз
б) синовит		Абсцессы, свищи	Деформации, нестабильность, вывих, подвывих тугоподвижность сустава	Болевой синдром	Хронический синовит	Посттуберкулезный артроз; контрактура, нестабильность, подвывих и вывих сустава
ТУБЕРКУЛЕЗНЫЙ СПОНДИЛИТ	I – первичный остит; II – прогрессирующий остит в пределах тела позвонка; III – прогрессирующий остит, осложненный околопозвоночными абсцессами (свищами); ограниченный или распространенный прогрессирующий спондилит без или с околопозвоночными абсцессами; IV – прогрессирующий спондилит с тотальным разрушением одного или нескольких позвонков	Абсцессы, свищи	Деформации позвоночника (патологический кифоз, лордоз, сколиоз, смешанные). Нестабильность позвоночника	Болевой синдром Миело-(ради-куло-)патия: парезы, параличи, нарушения функции тазовых органов Пролежни		Деформации позвоночника Нестабильность позвоночника Парезы, параличи, Нарушения функции тазовых органов
Туберкулезный тендовагинит*		Абсцессы, свищи мягких тканей	Контрактура, тугоподвижность			Контрактура, тугоподвижность

* *тендовагинит* включен в классификацию в соответствии с МКБ – 10;

Практически все клинические формы костно-суставного туберкулеза относят к хирургическим заболеваниям, а их выявление рассматривают как **показания** к операции. Операция является компонентом *комплексного* лечения, включающего также противотуберкулезную химиотерапию [Приложение №6 к приказу Минздрава России от 21.03.2003 № 109] и реабилитационно-восстановительное лечение.

При первично синовиальных формах туберкулезного артрита показания к операции устанавливают **индивидуально**, с учетом выраженности анатомо-функциональных нарушений и эффективности консервативного лечения.

ДИАГНОСТИКА ТУБЕРКУЛЕЗА КОСТЕЙ И СУСТАВОВ У ДЕТЕЙ

Диагноз “туберкулез костей и суставов у детей” имеет два уровня доказательности [Рекомендации ВОЗ по лечению туберкулеза, 2011):

диагноз рассматривают как “*установленный, но не доказанный*” в случаях, когда он базируется на клинических, анамнестических и лучевых данных, но не имеет бактериологического или гистологического подтверждения;

диагноз считают “*доказанным*” в случаях, когда в материале из патологического очага (зона деструкции, абсцесс, свищ), выделяют микобактерии туберкулезного комплекса и/или специфичные для туберкулеза морфологические изменения.

Диагностика туберкулеза костей и суставов включает общую диагностику специфической инфекции и диагностику специфического поражения опорно-двигательного аппарата.

Общие признаки туберкулезной инфекции:

- клинические и анамнестические проявления интоксикации: быстрая утомляемость, потливость; длительная субфебрильная температура; микрополиадения; при поражении легких - одышка, указание на наличие респираторных инфекций и /или пневмонии;
- рентгенограмма и компьютерная томограмма органов грудной клетки: увеличение размеров лимфатических узлов средостения, кальцинаты (за исключением кальцината аортальной связки), внутрилегочные инфильтраты;
- кожные диагностические тесты: реакция Манту с 2 ТЕ, градуированная реакция Манту, Диаскинтест и др. Гиперергические реакции рассматривают как подтверждение активности инфекции, однако, нормергические и отрицательные реакции *не исключают* наличия специфического процесса;
- клинические анализы крови: относительное увеличение уровня лимфоцитов, повышение СОЭ.

Диагностика специфического поражения костей и суставов основывается на клинической диагностике, лучевой визуализации и морфологической и бактериологической верификации. В соответствии с пораженным отделом скелета общими признаками заболевания являются боль разной степени выраженности, ограничение функции, деформация (конечности, сустава, позвоночника), появление отека, нарушение опорности конечности, склонность к рецидивам и формированию свищей и абсцессов; неврологические нарушения (при поражениях позвоночника).

Клиническая диагностика....

.... туберкулезного остита (остеомиелита):

- Жалобы на боли, ограничение игровой активности
- Локальный отек

- Температурная реакция - от нормальной до фебрильной
- Появление безболезненных или малоболезненных объемных образований в мягких тканях,
- Формирование абсцессов с признаками флюктуации, гиперемии кожи, часто – без выраженных изменений общего статуса.
- Умеренный суставной синдром (при околоуставных оститах), как правило, без существенного уменьшения и болезненности движений в суставах

... туберкулезного артрита (остеоартрита, синовита):

- Болевой синдром, связанный с пассивными и активными движениями в суставе – от умеренного до выраженного;
- Субфебрильная или фебрильная температурная реакция
- Суставной синдром: отек, контрактура и тугоподвижность

... туберкулезного спондилита:

- деформация позвоночника, чаще одноплоскостная (кифоз), от пуговчатого до остроугольного;
- болевой синдром;
- утомляемость, изменение общего самочувствия;
- температурная реакция – субфебрильная или фебрильная;
- неврологические нарушения, чаще – при поражениях грудных и шейных позвонков. парезы – в 40 % наблюдений, грубые параличи – в 12%;
- Выявление абсцессов в зонах, удаленных от уровня поражения позвоночника, в т.ч. в подвздошных областях, на бедре и т.д. (устаревшее название – натечные абсцессы)

Методы лучевой визуализации: *ультразвуковая диагностика* используется для скрининговой визуализации; имеет высокую субъективность оценки;

рентгенография - наиболее доступный метод с ограничениями визуализации из-за скиалогического эффекта наложения; **КТ** – оптимальный метод визуализации костной ткани и ее разрушений; **МРТ** – метод выбора для оценки патологии мягких тканей – абсцессов, органичных структур (нпр. спинного мозга).

Критерии лучевой диагностики:

Оститы: очаг деструкции в кости, в длинных трубчатых костях – чаще эпиметафизарный (рис. 1), реже – изолированный в эпифизе или метафизе. В плоских и губчатых костях – чаще поражения грудины, ребер (рис. 2, 3), таранной и пяточной кости (рис. 4). параоссальные объемные образования с жидкостным содержимым.

Артриты: деструкция формирующих сустав костных образований (рис. 5 а, б); расширение суставной щели и параартикулярный отек (рис. 7).

Спондилит: деструкция тел позвонков; формирование кифоза, обычно - одноплоскостного; наличие паравертебральных образований (рис. 8)

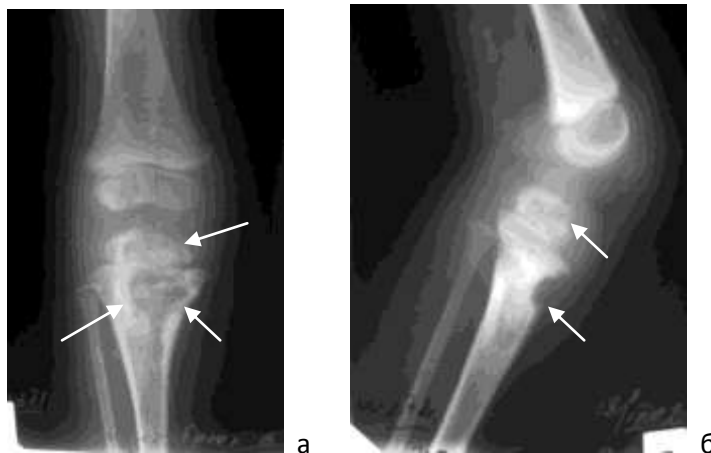

Рис. 1. Очаг деструкции в эпиметафизе большеберцовой кости (обозначен стрелками) с секвестрами

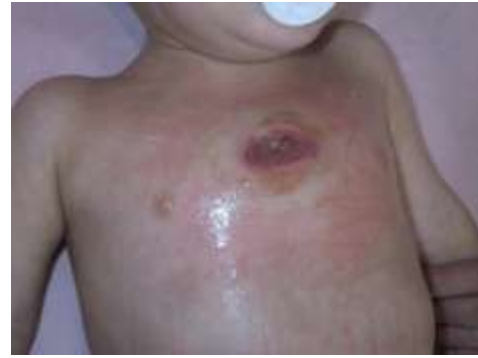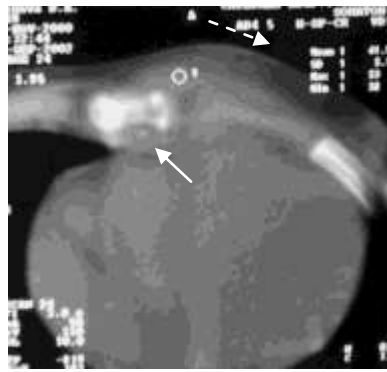


Рис. 2. Очаг деструкции в грудине с секвестром по задней поверхности (обозначен сплошной стрелкой) и отеком мягких тканей по передней поверхности прилежащего ребра (прерывистая стрелка). Клинически (б) – свищ-язва

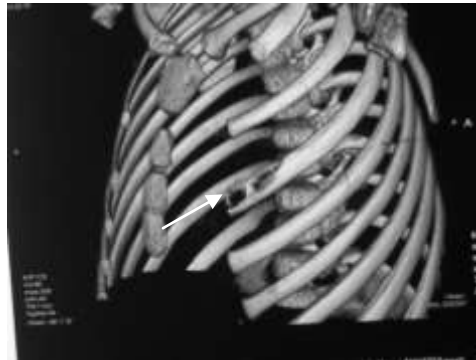


Рис. 3. Разрушение переднего отдела 4 ребра слева (обозначено стрелкой)

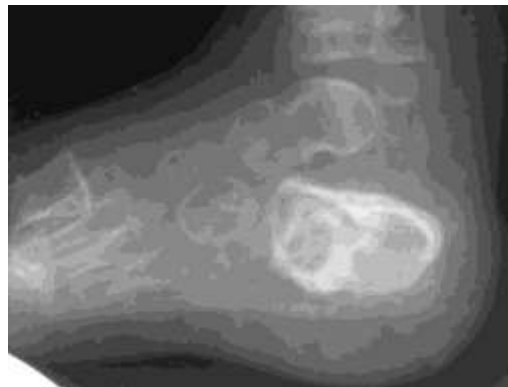


Рис. 4. Субтотальный полициклический очаг деструкции пяточной кости на фоне реактивного склероза

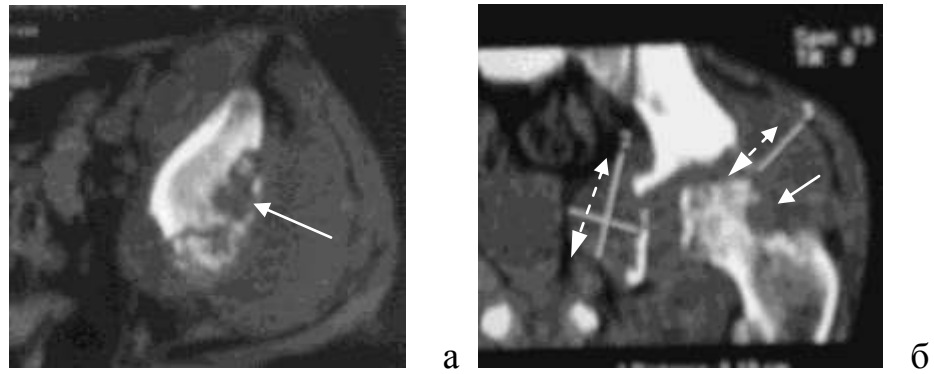
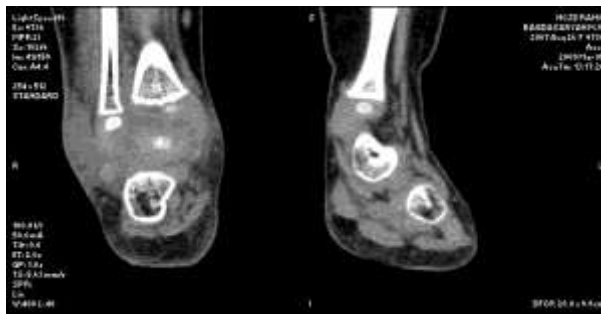


Рис. 5. Очаговая деструкция тела подвздошной кости (а) и проксимального отдела бедренной кости (б) (обозначены односторонней стрелкой) с параартикулярными объемными образованиями (обозначены двусторонними стрелками)

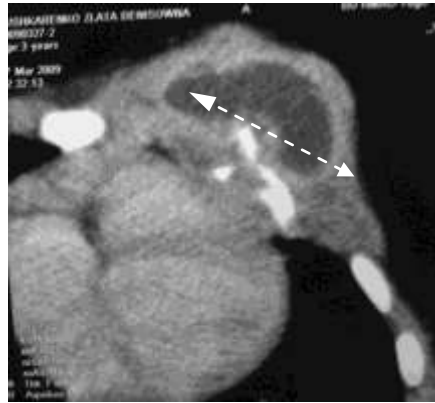

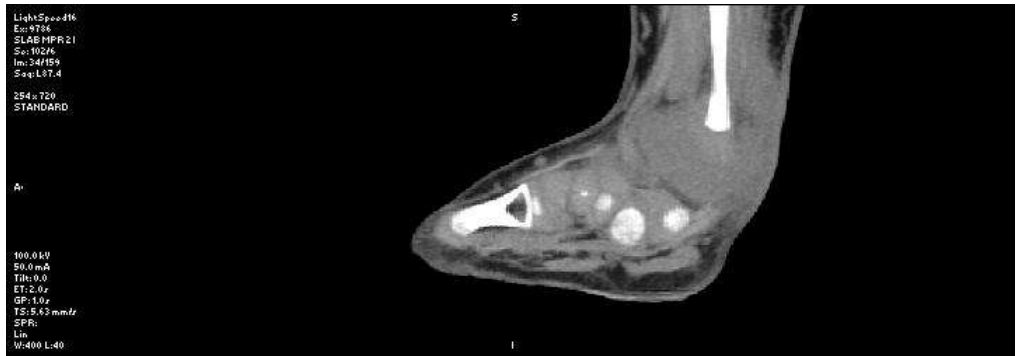Рис. 6. Деструкция ребра с паракостальным объемным образованием с жидкостным содержимым



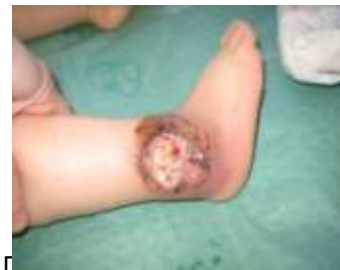a



б



в



г

Рис. 7. Расширение щели правого голеностопного сустава с параартикулярным отеком. Клинически – артрит голеностопного сустава с минимальным болевым синдромом (в); свищ-язва (г)

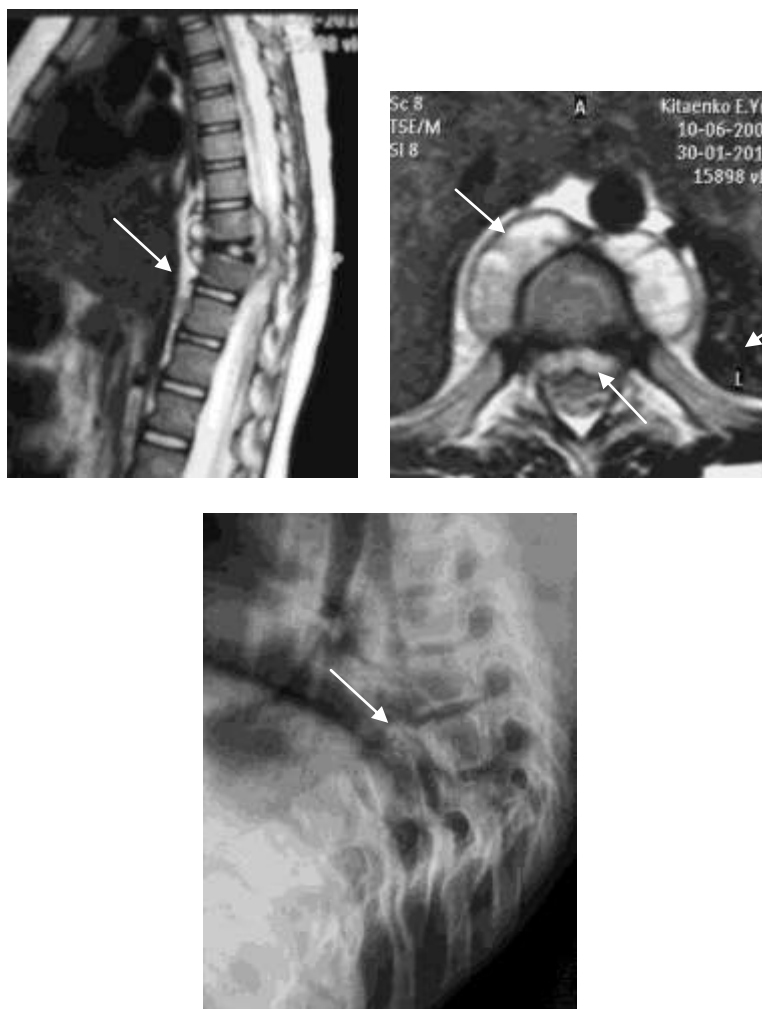


Рис. 8. Разрушение позвонка с формированием превертебрального и эпидурального абсцессов (а, б); разрушение трех позвонков с формированием грубого кифоза и превертебрального обизвествленного абсцесса (в) (абсцессы обозначены стрелками)

Патоморфологическое исследование

- Цитологическое исследование содержимого (отделяемого, соскоба) из свищей, пунктатов патологических очагов, биопсии мягких тканей, трепанбиопсии костных очагов.
- Гистологическое исследование тканевого материала, полученного в результате соскоба со стенок свища, диагностической биопсии, лечебно-диагностических операций.

Бактериологическое исследование

- Микроскопия с окраской по Цилю-Нильсену для обнаружения кислотоустойчивых бактерий (КУБ)
- Люминисцентная микроскопия с окраской аурмином О
- Посев на жидкие (ВАСТЕС™ MGIT™ 960) и твердые среды (Левенштейна-Йенсена, Финн-II) с определением лекарственной чувствительности
- Молекулярно-генетическая диагностика, а также тестирование генов, ответственных за лекарственную устойчивость микобактерий.

ДИФФЕРЕНЦИАЛЬНЫЙ ДИАГНОЗ

Хронические артриты. Опухоли костей. Остеомиелит. Врожденные пороки скелета. Ишемические остеохондропатии. Дегенеративные поражения суставов (артрозы) и дегенеративно-дистрофические поражения позвоночника (остеохондроз). Посттравматические деформации

ЛЕЧЕНИЕ ТУБЕРКУЛЕЗА КОСТЕЙ И СУСТАВОВ У ДЕТЕЙ

Лечение туберкулеза костей и суставов включает три компонента:

1. **Противотуберкулезную химиотерапию (ПТХТ)** проводят в соответствии с установленной лекарственной чувствительностью микобактерий по режимам и схемам, определенным соответствующими нормативными документами [Приказ № 109 Минздрава; Клинические рекомендации по диагностике и лечению туберкулеза у взрослых; Клинические рекомендации по химиотерапии туберкулеза у детей]. ПТХТ начинают при установлении диагноза. Длительность терапии *в предоперационном* периоде, по возможности, должна быть минимальной (не более 2 мес.), что определяется сроком, необходимым для консультации и организации перевода ребенка в специализированное отделение хирургии костно-суставного туберкулеза у детей (ФГБУ СПбНИИФ Минздрава России). Исключение составляют пациенты с генерализованной туберкулезной инфекцией при наличии

осложненного течения внутригрудного процесса или туберкулезного менингита (см. раздел “Ограничения к применению клинических рекомендаций”).

В *послеоперационном* периоде терапию продолжают на фоне реабилитационно-восстановительного лечения.

2. Хирургическое лечение активного костно-суставного туберкулеза проводят в специализированной детской хирургической клинике ФГБУ СПбНИИФ (г. Санкт-Петербург). Общие подходы в соответствии с принципами радикальной, радикально-восстановительной и реконструктивной хирургии костно-суставного туберкулеза изложены в “Национальных рекомендациях по диагностике и лечению костно-суставного туберкулеза” [*готовятся к утверждению*]. **Особенности операций у детей:**

Оститы: 1) аутопластику у не закончивших рост детей не проводят, 2) для замещения очаговых дефектов костей используют как аллокость, так и небιологические резорбируемые биокompозитные материалы - гидроксиапатит, би- и трикальцифосфат, медицинские марки сульфата кальция [4, исследование типа “группа-контроль”, уровень доказательности C]; 3) пластику метаэпифизарных дефектов осуществляют с отдельным заполнением дефектов эпифиза и метафиза.

Артриты: 1) резекцию суставов у не закончивших рост детей не проводят; 2) при реконструкции суставов обязательно восстанавливают опорность и стабильность сустава путем одномоментных или этапных корригирующих параартикулярных остеотомий;

Спондилиты: 1) многоэтапные радикальные реконструктивно-корригирующие операции выполняют, по возможности, одномоментно (одна хирургическая сессия, один наркоз); 2) обязательный компонент вмешательства - инструментальная коррекция и фиксация деформации [5-7, 10, 11, 15-17, 20, 21, 23-25, 27-33, 34, 36, 39; клинические серии, исследования типа группа -

контроль; сила рекомендации С]; 3) стабилизацию позвоночника (передний спондилодез, задняя фиксация) проводят с использованием как костных ауто- и аллотрансплантатов, так и опорных небиологических конструкций [12-14, 18, 22, 26, 34-37; клинические серии, исследования типа группа - контроль; сила рекомендации С].

3. Восстановительное лечение и двигательная реабилитация начинаются сразу же после хирургического вмешательства. Современные методы хирургического лечения, ортезирования (модульные ортезы и брейсы) и аппаратного пассивно-принудительного лечения позволяют сократить период послеоперационной иммобилизации при туберкулезных оститах до 2-3 недель, при артритах (в зависимости от варианта реконструкции) – от нескольких дней до 2 – 3 месяцев, при спондилите – до 5-7 дней.

Восстановительное лечение осуществляют в специализированном профильном санатории федерального уровня “Кирицы” Рязанской области и в региональных восстановительно-реабилитационных центрах с учетом ведущих клинических синдромов – ортопедического или неврологического.

ПРОГНОЗ

[уровни доказательности 2-, 3; сила рекомендаций – С, D]

При своевременной диагностике и адекватном комплексном лечении, проводимом в специализированной клинике, полное излечение достигается в 99% случаев. Нерадикальные операции приводят к хроническому течению процесса, в т.ч. до 60% - к формированию ятрогенных свищей.

Клинически значимые анатомические последствия туберкулеза длинных трубчатых костей (деформации, укорочения) в зависимости от пораженного отдела развиваются с частотой от 3% (проксимальный отдел плечевой кости) до 30% (проксимальный отдел бедренной кости) в сроки от 4 до 12 лет после основной операции.

После туберкулезных артритов почти в половине случаев излечение сопровождается развитием контрактур и требует этапного лечения последствий.

ОГРАНИЧЕНИЯ К ПРИМЕНЕНИЮ КЛИНИЧЕСКИХ РЕКОМЕНДАЦИЙ

Показанием к индивидуализации схем лечения костно-суставного туберкулеза у детей являются:

1. генерализованные формы туберкулеза с осложненным течением внутригрудного процесса или туберкулезным менингитом. При отсутствии жизненно опасных осложнений (парезы, параличи) вопрос о хирургическом лечении туберкулеза костей и суставов решается после оценки динамики (или отсутствия прогрессирования) процесса на фоне начального курса химиотерапии, проведенного не менее 2 месяцев при внутригрудном процессе (метод оценки – лучевое исследование органов грудной клетки) или 6 месяцев - при менингите (метод оценки биохимическое исследование ликвора);
2. диагностика и лечение костно-суставного туберкулеза у детей, больных первичными иммунодефицитами - интерферон гамма интерлейкин 12 (INF γ IL12) сцепленном иммунодефиците, хронической гранулематозной болезни (ХГБ) и др. проводится с учетом типа иммунодефицита:
 - ✓ морфологическая картина туберкулеза при первичных иммунодефицитах может не сопровождаться формированием типичных гранулем с некрозами;
 - ✓ при INF γ IL12-сцепленном иммунодефиците в комплекс лечения вводят целевую иммунозаместительную терапию препаратами интерферона гамма;

- ✓ при ХГБ в качестве патогенетической терапии применяют антибактериальные препараты широкого спектра действия, неспецифическую иммунозаместительную терапию, по показаниям – трансплантацию костного мозга .

ИСПОЛЬЗОВАННАЯ ЛИТЕРАТУРА

1. Руководство по легочному и внелегочному туберкулезу // под ред. Ю.Н.Левашева и Ю.М.Репина. СПб, Элби – СПб, 2008 – 544 с.
2. Лечение туберкулеза. Рекомендации Всемирной организации здравоохранения // 4-е издание ВОЗ на русском языке, 2011 г. – 184 с.
3. Мушкин А.Ю., Малярова Е.Ю., Маламашин Д.Б., Оттен Т.Ф., Соловьева Н.С. 14-летний мониторинг бактериологической верификации туберкулеза костей и суставов у детей// Медицинский альянс.-2013.-№2.- С.49-52
4. Мушкин М.А., Першин А.А., Кириллова Е.С., Мушкин А.Ю. Сравнительный рентгенологический анализ остеорепарации после радикально-восстановительных операций, проведенных с использованием различных пластических материалов у детей с деструктивными поражениями костей// Гений ортопедии.-2012.-№1.- с. 102-105
5. Мушкин А.Ю., Евсеев В.А., Першин А.А. Направленная хирургическая коррекция грубых шейно-грудных кифозов у детей // Материалы I Конгресса Ассоциации «Национальная ассоциация фтизиатров» - «Актуальные проблемы и перспективы развития противотуберкулезной службы в Российской Федерации».- СПб, 2012, - С. 161-162.
6. Мушкин А.Ю., Першин А.А., Евсеев В.А., Коваленко К.Н. Особенности хирургической стабилизации позвоночника у детей при туберкулезном спондилите, осложненном грубым кифозом // Проблемы Туберкулеза и болезней легких. – 2006. - №11. – С. 46-50.

7. Першин А.А., Мушкин А.Ю., Новиков В.В. Влияние протяженной задней инструментальной фиксации на рост позвонков после хирургической коррекции грубых кифозов у детей// Хирургия позвоночника.- 2009.- №1.- С. 25 -30.
8. Потапова Ю.С., Оттен Т.Ф., Малярова Е.Ю., Вишневский Б.И. Бактериологическая диагностика и идентификация возбудителей BCG-оститов у детей // Туб и болезни легких.-2011.-№ 7.-С. 24-29.
9. Туберкулез в Российской Федерации 2011 г. Аналитический обзор статистических показателей, используемых в Российской Федерации и в мире. – М., 2013. – 280 с.
- 10.Al-Sebai M.W., Al-Khawashki H., Al-Arabi K., Khan F. Operative treatment of progressive deformity in spinal tuberculosis // Int. Orthop.- 2001.- Vol. 25, № 5.- P. 322-325.
- 11.Altman G.T., Altman D.T., Frankovitch K.F. Anterior and posterior fusion for children with tuberculosis of the spine // Clin. Orthop. – 1996.- Vol. 325, № 4.- P. 225-231.
- 12.Bader D. Tuberculosis of the spine in children (Pott's disease) // Harefuam. - 1985 - Vol. 109, № 10 - P.276-279.
- 13.Bailey HL, Gabriel M, Hodgson AR, et al: Tuberculosis of the spine in children. Operative findings and results in one hundred consecutive patients treated by removal of the lesion and anterior grafting. J Bone Joint Surg Am 1972; 54: 1633-1657
- 14.Bailey H., Gabriel S., Hodgson A., Shin Y. Tuberculosis of the spine in children // J. Bone Joint Surg. [Am]. – 1972. - Vol.54 - P.1633-1657.
- 15.Chen WJ, Wu CC, Jung CH, et al: Combined anterior and posterior surgeries in the treatment of spinal tuberculous spondylitis. Clin Orthop Relat Res 2002; 50-59

16. Dai L.Y., Jiang L.S., Wang W., Cui Y.M. Single-stage anterior autogenous bone grafting and instrumentation in the surgical management of spinal tuberculosis // *Spine*.- 2005.- Vol. 30, № 20.- P. 2342-2349.
17. Fountain S.S., Hsu L.C.S., Yau A.S., Hodgson A.R. Progressive kyphosis following solid anterior spine fusion in children with tuberculosis of the spine. A long-term study // *J. Bone Joint Surg.*- 1975.- Vol. 57, № 8-A.- P.1104-1107.
18. Harouchi A., Padovani J.P., Refass A. et al. The treatment of Pott's disease in children. Apropos. of 100 cases // *Chirurgie Pédiatrique*.- 1985.- Vol. 26, № 3. - P.123-132.
19. Guven O, Kumano K, Yalcin S, et al: A single stage posterior approach and rigid fixation for preventing kyphosis in the treatment of spinal tuberculosis. *Spine* 1994; 19: 1039-1043
20. Ha K.Y., Kim W.Y., Lee K.H. Two-stage surgical treatment of thoracic or lumbar spine tuberculosis using anterior bony implant and TSRH posterior instrumental fixation // *J. Spine Surg. Kor.* – 1996.- № 3. – P. 210-216.
21. Ha K.Y., Chung Y.G., Ryoo S.J. Adherence and biofilm formation of *Staphylococcus epidermidis* and *Mycobacterium tuberculosis* on various spinal implants // *Spine*.- 2004.- Vol. 30, № 1.- P. 38-43.
22. Hodgson AR, Yau AC, Kwon JS, et al: A clinical study of one hundred consecutive cases of Pott's paraplegia. *Clin Orthop* 1964; 36: 128-150
23. Huang QS, Zheng C, Hu Y, Yin X, Xu H, Zhang G, Wang Q: One-stage surgical management for children with spinal tuberculosis by anterior decompression and posterior instrumentation. - *Int Orthop* - Oct 2009; 33(5); 1385-90
24. Jain AK, Jain S: Instrumented stabilization in spinal tuberculosis.- *Int Orthop* - Feb 2012; 36(2); 285-92

- 25.Jain AK: Tuberculosis of the spine: a fresh look at an old disease. - J Bone Joint Surg Br - Jul 2010; 92(7); 905-13
- 26.Jenkins D. H. R., Hodgson A.R., Yau A.C.R. et al. Stabilization of the spine in surgical treatment of severe spinal tuberculosis in children // Clin. Orthop.- 1975.- № 110.- P.69-80.
- 27.Klockner C., Valencia R. Sagittal alignment after anterior debridement and fusion with or without additional posterior instrumentation in the treatment of pyogenic and tuberculous spondylodiscitis // Spine. – 2003. – Vol. 28, № 10. – P. 1036-1042.
- 28.Martin NS: Pott's paraplegia: A report of 120 cases. J Bone Joint Surg 1971; 53B: 596-608
- 29.Moon MS, Woo YK, Lee KS, Ha KY, Kim SS, Sun DH: Posterior instrumentation and anterior interbody fusion for tuberculous kyphosis of dorsal and lumbar spines - Spine - Sep 1995; 20(17); 1910-6
- 30.Moon M.S. Tuberculosis of the Spine. Controversies and a new challenge // Spine. – 1997. - Vol.22.- №. 15. - P. 1791-1797.
- 31.Mukhtar AM, Farghaly MM, Ahmed SH,et al: Surgical treatment of thoracic and lumbar tuberculosis by anterior interbody fusion and posterior instrumentation. Med Princ Pract 2003; 12: 92-96
- 32.Oga M., Arizono T., Takasita M. Evaluation of the risk of instrumentation as a foreign body in spinal tuberculosis // Spine.- 1993.- № 18.- P.1890-1894.
- 33.Park W.W., Park B.G., Lee K.Y. Comparasion of the on stage anterior debridement with anterior instrumentation and 2-stage anterior debridement with posterior instrumentation in active tuberculous spondylitis // 5-th Int. congress on spine surgery.- Istanbul, 1999.- P.147.

34. Rothman-Simeone The Spine, Sixth Edition. Eds Harry N. Herkowitz, Steven R. Garfin, Frank J. Eismont, Gordon R. Bell, and Richard A. Balderston. Chapter 86, Infections of the spine. 1513-1570
35. Schulitz K.P., Kothe R., Leong J.C., Wehling P. Growth changes of solidly fused kyphotic bloc after surgery for tuberculosis. Comparison of four procedures // Spine. – 1997.- Vol. 22, № 10. – P. 1150-1155.
36. Surgical Management of Spinal Deformities , First Edition. Eds.: Thomas J. Errico, Baron S. Lonner, and Andrew W. Moulton. Chapter 13 Pediatric Infections of the Spine. 179-194
37. Turgut M: Spinal tuberculosis (Pott's disease): its clinical presentation, surgical management, and outcome. A survey study on 694 patients. Neurosurg Rev 2001; 24: 8-13
38. Wang XT, Zhou CL, Xi CY, Sun CL, Yan JL: Surgical treatment of cervicothoracic junction spinal tuberculosis via combined anterior and posterior approaches in children - Chin. Med. J. - Apr 2012; 125(8); 1443-7
39. Zhang HQ, Wang YX, Guo CF, Liu JY, Wu JH, Chen J, Guo D, Tang MX: One-stage posterior approach and combined interbody and posterior fusion for thoracolumbar spinal tuberculosis with kyphosis in children.- Orthopedics - Nov 2010; 33(11); 808